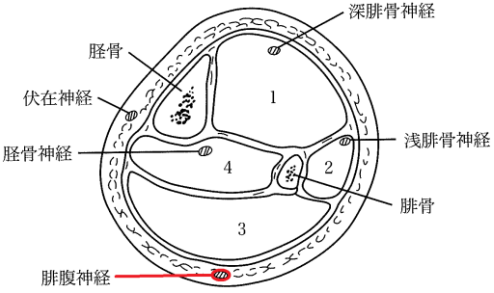


『東洋医学臨床論〈あん摩マッサージ指圧編〉』の訂正

『東洋医学臨床論〈あん摩マッサージ指圧編〉』の第1版第26刷(2019年3月15日発行)から第1版第27刷(2020年3月15日発行)におきまして、以下の誤りがありました。深くお詫び申し上げますとともに訂正いたします。

『東洋医学臨床論〈あん摩マッサージ指圧編〉』第1版 第26刷～第27刷の訂正

(2020年5月26日)

頁	訂正箇所	訂正前	訂正後
82	図2-3-6 下腿の横断面図 コンパートメント (Compartment) と筋・神経の関係 図と説明文	腓腹神経の引き出し罫線の位置  3. 浅後方のコンパートメント (腓腹筋, ヒラメ筋, 腓腹神経)	<p>腓腹神経の引き出し罫線の位置を修正。</p>  <p>3. 浅後方のコンパートメント (腓腹筋, ヒラメ筋) ↑ ( ) 内の腓腹神経を削除。</p>
97	上から8行目	(追記)	伊藤隆. 解剖学講義. 南山堂, 2001